

Colocación de un implante de diámetro reducido en zona estética con injerto de tejido conectivo y provisionalización inmediata

Caso clínico

Small diameter implant placement in aesthetic area with connective tissue graft and immediate provisionalization: case report

Norma Samanta Romero Castro

Núcleo Académico de la Especialidad de Implantología y Rehabilitación Bucal, Facultad de Odontología de la Universidad Autónoma de Guerrero. Cuerpo Académico Biología Oral 133: CA UAGro-133

Daniel Sandoval Guevara

Núcleo Académico de la Especialidad de Implantología y Rehabilitación Bucal, Facultad de Odontología de la Universidad Autónoma de Guerrero

Yadira Díaz Flores

Estudiante de 3er año de la Especialidad de Implantología y Rehabilitación Bucal, Facultad de Odontología de la Universidad Autónoma de Guerrero

Salvador Reyes Fernández

Núcleo Académico de la Especialidad de Implantología y Rehabilitación Bucal, Facultad de Odontología de la Universidad Autónoma de Guerrero. Cuerpo Académico Biología Oral 133: CA UAGro. Adscrito al servicio de Cirugía Maxilo-facial del Hospital General de Acapulco de la Secretaría de Salud Guerrero

Adolfo Antonio López Pichardo

Núcleo Académico de la Especialidad de Implantología y Rehabilitación Bucal, Facultad de Odontología de la Universidad Autónoma de Guerrero.

Natalia Hernández Treviño

Núcleo Académico de la Especialidad de Implantología y Rehabilitación Bucal, Facultad de Odontología de la Universidad Autónoma de Guerrero. Cuerpo Académico Biología Oral 133: CA UAGro-133

Resumen

Introducción: los implantes estrechos con provisionalización inmediata ofrecen la ventaja de una remodelación de los tejidos gingivales periimplantares adecuada y una alta satisfacción por parte de los pacientes al tener una solución estética inmediata. **Objetivo:** describir e ilustrar un caso de colocación de implante de diámetro reducido en zona estética con injerto de tejido conectivo y provisionalización inmediata, realizado en la Universidad Autónoma del Guerrero, en la especialidad de Implantología. **Caso clínico:** paciente masculino de 40 años de edad con pérdida del órgano dentario 11. **Tratamiento:** se le colocó un implante estrecho al que se le realizó provisionalización inmediata, y se le situó un injerto libre de tejido conectivo de paladar para engrosar la encía queratinizada. **Resultados:** a los 60 días de la cirugía se observa buen volumen y se espera que en los primeros meses reduzca el tamaño del injerto. El paciente se encuentra en condiciones para recibir la prótesis definitiva. **Conclusiones:** la principal ventaja de esta técnica de implante de diámetro reducido es la disminución significativa del tiempo del tratamiento, además del aprovechamiento óseo, sin necesidad de hacer más procedimientos de regeneración y sin la necesidad de llevar una prótesis removible.

Palabras clave: Injerto libre, Implantes estrechos, Provisionalización inmediata.

Abstract:

Introduction: narrow implants with immediate provisionalization offer the advantage of adequate peri-implant gingival tissue remodeling and high patient satisfaction by having an immediate aesthetic solution. **Objective:** to describe and illustrate a case of a small diameter implant placement in the aesthetic zone with a connective tissue graft and immediate provisionalization, carried out at the Autonomous University of Guerrero, in the specialty of implantology. **Clinical case:** 40 year old male patient with loss of tooth 11. **Treatment:** a narrow implant was placed, which underwent immediate provisionalization, and a free graft of palatal connective tissue was placed to thicken the keratinized gingiva. **Results:** 60 days after surgery, a good volume is observed and it's expected that in the first months the size of the graft will reduce. The patient is in a position to receive the definitive prosthesis. **Conclusions:** the main advantage of this reduced diameter implant technique is the significant decrease in treatment time in addition to bone utilization without the need to carry out more regeneration procedures without the need to wear a removable prosthesis.

Keywords: Free graft, Narrow implants, Immediate provisionalization.

Introducción

El uso de implantes dentales para restablecer la estética natural en la región anterior, luego de la pérdida de un diente, se convirtió en uno de los mayores desafíos de la odontología restauradora.

En la implantología moderna se han propuesto nuevas técnicas como los implantes inmediatos con carga inmediata, que han modificado los protocolos tradicionales aportados en los trabajos de Brånemark I.⁵

La carga inmediata es una realidad en la implantología actual, pero su éxito depende de la selección cuidadosa del caso, de un profundo conocimiento de los principios biológicos de la precisión en las maniobras quirúrgico-protésicas, y de la reparación ósea.¹⁸

Los implantes estrechos

Son aquellos de menos de 3.75 mm de diámetro indicados para atrofas horizontales, espacio mesiodistal reducido, restauraciones unitarias con poca carga masticatoria como los incisivos laterales maxilares y los incisivos mandibulares.^{2,14}

La supervivencia de los implantes de diámetro reducido se sitúa entre el 90 y hasta el 97 %, esta última cifra es similar a los implantes de diámetro convencional y a los combinados con técnicas *split*, mientras que en los implantes de diámetro reducido, menor de 3 mm, es superior al 90 % en un período de seguimiento de 1-3 años, que es la mayor tasa de supervivencia (93.8 %) en implantes de diámetro entre 3 y 3.25 mm con seguimiento de 1-5 años. Por lo tanto, los implantes de diámetro reducido pueden emplearse de forma segura con una tasa de sobrevivencia superior al 90%.^{6,11}

Otros estudios, en cambio, como el publicado por Ortega Oller y cols.,¹³ en el que se realiza un meta-análisis de los implantes estrechos (con diámetro menor a 3.3 mm) les atribuye un gran riesgo de fracaso que con implantes de mayor diámetro. Estos datos podrían encontrarse influidos por variables como el tipo de prótesis, la superficie y el tiempo de carga tras la inserción del implante.

Un estudio realizado a 10 años de seguimiento demostró que los implantes estrechos o de diámetro reducido (3 mm), son una correcta alternativa de tratamientos unitarios, en casos de atrofia horizontal concomitante y una distancia mesiodistal reducida menor de 8 mm; aunque existen pocos estudios que evalúen las situaciones más críticas de implantes de 3 mm de diámetro a largo plazo.¹³

Provisionalización inmediata

Diversos estudios han reportado altas tasas de éxito tras la restauración provisional de un implante colocado inmediatamente después de la extracción de un diente en la zona anterior del maxilar superior. Además de eliminar la necesidad de una prótesis removible provisional, esta técnica también ha demostrado el potencial para la preservación de la arquitectura gingival y ósea existente.^{8,10,16}

Para casos de implantes unitarios colocados en las zonas cicatrizadas, se ha sugerido el método de provisionalización inmediata como medio para lograr una tasa de éxito que oscila entre el 80 y el 100 % tras un período de seguimiento de 1 a 5 años. Esto implica la colocación de una corona provisional que no tiene contacto oclusal durante los movimientos centrales o laterales.^{1,2}

La colocación temprana de una pieza provisional influye en la cicatrización del tejido blando y la preservación de las papilas, con lo que se obtienen óptimos resultados estéticos que brindan una mayor seguridad emocional y reduce los tiempos del tratamiento.¹⁵

Evaluación del biotipo gingival del sitio de implantación

Es de suma importancia, porque en casos de compromiso estético, el biotipo gingival delgado es menos favorable que el grueso y podría conllevar la indicación de un injerto gingival. En pacientes con periodonto delgado la colocación de un implante debe ser un poco más hacia palatino y ligeramente apical con respecto al margen gingival, para evitar la translucidez del metal de la plataforma. Por el contrario, el periodonto grueso permite una posición del implante menos apical sin el potencial riesgo de exposición o translucidez del metal, ya que posee mayor cantidad de tejido fibroso.^{3,9}

Situaciones de importancia

Son muchos los factores que deben tomarse en cuenta para obtener un resultado óptimo en la colocación de implantes, como la correcta posición del implante y un grosor óptimo de los tejidos duros y blandos. El grosor mínimo del implante a la tabla vestibular, de acuerdo a diversos estudios, debe ser de 2 mm e idealmente de 4 mm, para asegurar una correcta estética y contorno armónico estables con el tiempo.⁷

La atrofia del reborde alveolar, la enfermedad periodontal o los traumatismos pueden generar deficiencias de volumen óseo y producir como consecuencia una relación corona/implante inadecuada y un aspecto estético desfavorable.¹²

Regeneración ósea guiada

El aumento de volumen óseo y/o la mucosa queratinizada se pueden obtener mediante técnicas de injerto óseo, expansión ósea alveolar y regeneración ósea guiada (ROG).⁴

Los procedimientos de ROG, en conjunto con injerto de tejido conectivo autólogo, han demostrado ser un método altamente predecible para la reconstrucción de los tejidos duros y blandos, previamente perdidos, al lograr una ganancia de tejidos, tanto en sentido horizontal como vertical, para, de esa forma, mejorar la apariencia estética de la restauración definitiva.¹²

Injerto gingival libre

Se le considera de primera elección para aumentar el grosor de los tejidos blandos y queratinizados,

tejido/mucosa en dientes y sitios de implantes dentales y cobertura de dehiscencias, con buenos resultados estéticos. El grosor adecuado del tejido y el ancho del tejido queratinizado parecen ser elementos cruciales para la salud periimplantaria.

Injertos de tejido conectivo

Las técnicas en base a estos se consideran efectivas para lograr un aumento de tejido blando periimplantario y adecuados resultados estéticos.¹⁷

La aplicación de dichos injertos en la zona anterior con implantes de carga inmediata y provisionalizados, a pesar de sufrir un ligera pérdida de volumen en los primeros meses, mantiene mejor el nivel de la mucosa bucal a largo plazo.¹⁹

Caso clínico

Paciente masculino de 40 años de edad, con ausencia del OD 11 desde hacía 20 años, presenta hundimiento de la tabla vestibular y colapso gingival. Era portador de una placa parcial removible. (Figs. 1 y 2)

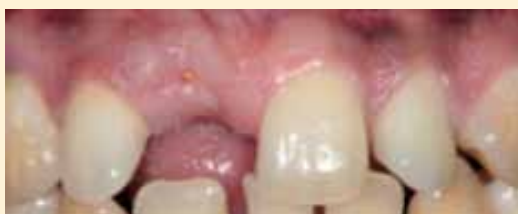

Fig. 1. Ausencia del OD 11, imagen vestibular

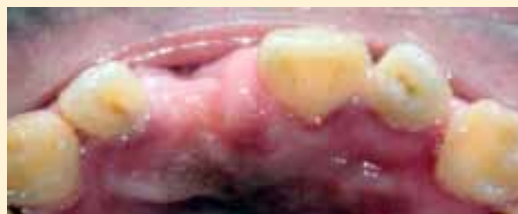

Fig. 2. Ausencia del OD 11, imagen palatina

Estudio radiográfico

Se aprecia una ligadura metálica en el OD13, que sirvió de ferulización por la movilidad que presentó antes de la extracción del OD11 (alambrado que tuvo entre los OD 11,12 y 13). También se observa una adecuada altura ósea para la colocación de un implante. (Fig. 3)

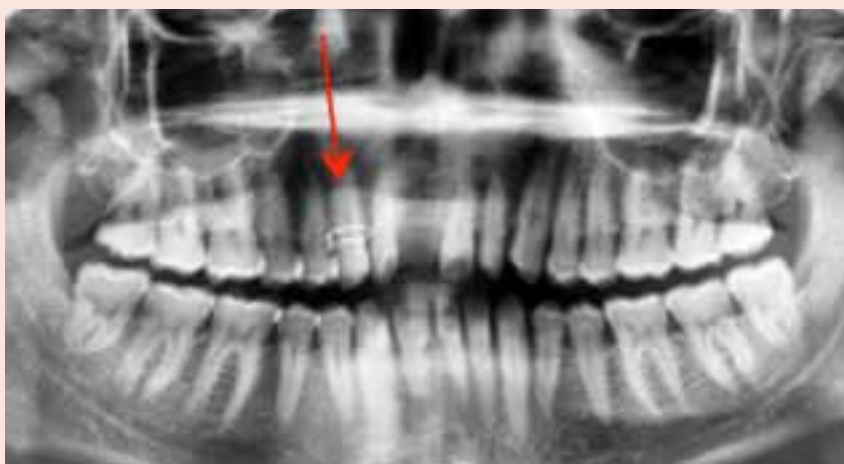

Fig. 3. Ligadura metálica en el OD 13



PAROEX®

GINGIVITIS

AUXILIAR EN EL TRATAMIENTO DE LA ENFERMEDAD PERIODONTAL



CHX + CPC



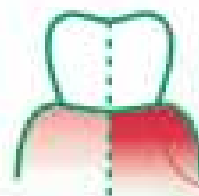
Clorhexidina
al 0.12%



Frescura y
sabor agradable



NO CONTIENE
ALCOHOL



De qué **COLOR**
son tus **ENCÍAS?**
ALIVIA LA INFLAMACIÓN.

SI QUIERES EN:

[@sunstargumhs](#) [sunstargum_lms](#) latam.gumbrand.com

Estudio tomográfico

Se observa una medida de 4.7 mm de la cresta ósea en sentido vestibulo palatino. (Fig. 4)

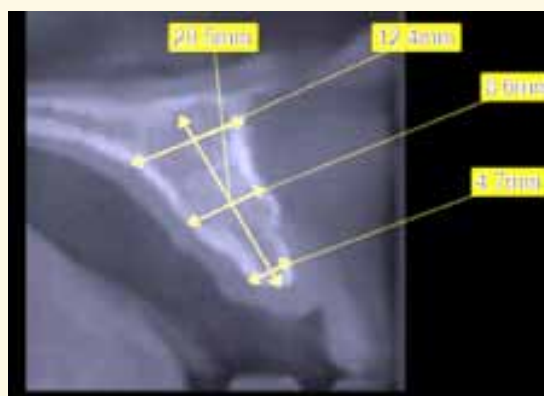

Fig. 4. Tomografía

Tratamiento

Plan de tratamiento

Se elige un implante de diámetro reducido, indicado para crestas interdetales estrechas sin necesidad de injertar hueso (*Straumann Roxolid SLActive BLT 2.9 mm x 14 mm*), también se planea la colocación de un injerto de tejido conectivo para aumentar volumen de la encía queratinizada y así mejorar la estética.

Procedimiento

Previo al tratamiento se elimina la ligadura metálica, que se observó en la radiografía panorámica, y se confecciona una guía quirúrgica semirrestrictiva, a partir de un encerado de diagnóstico, para la adecuada colocación del implante. (Fig. 5)

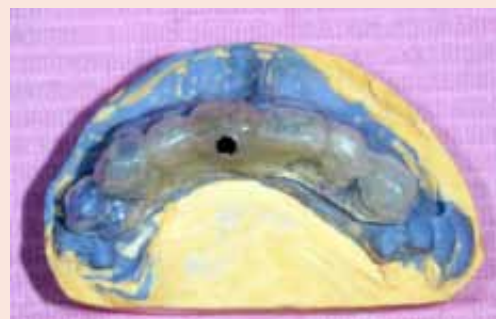

Fig. 5. Guía quirúrgica semirrestrictiva

Colocación del implante

Previo anestesia con articaína (cada cartucho contenía: 1.8ml vehículo, 72 mg de hidrocloreuro de articaína y 18mcg de epinefrina), se realiza una incisión festoneada sobre vestibular y palatino, se levanta el colgajo. (Fig. 6)

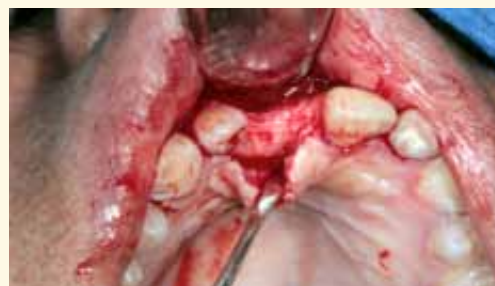

Fig. 6. Incisión

Se coloca la guía quirúrgica y se procede al fresado para la colocación del implante. (Fig. 7)

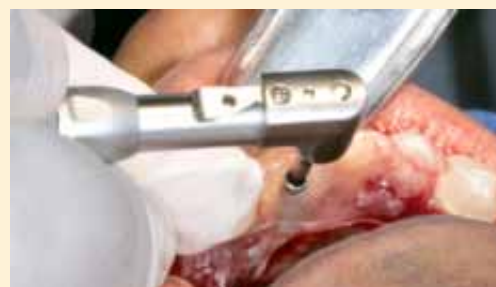

Fig. 7. Colocación de guía quirúrgica

Para la colocación del implante de diámetro reducido se realiza un control radiográfico transquirúrgico mediante un radiovisiógrafo, hasta que queda en la posición planeada. (Figs. 8 y 9)

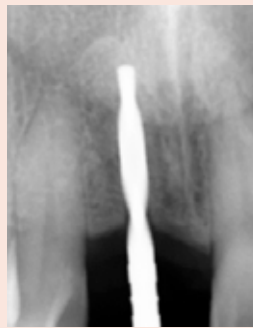

Fig. 8. Radiovisiógrafo

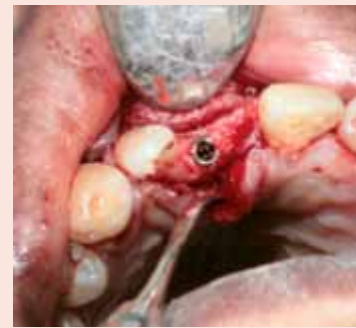

Fig. 9. Colocación del implante

Provisionalización

Se realizó con un diente prefabricado de tablilla y resina fluida, para fijarse al pilar provisional de titanio y conformar el perfil de emergencia. Se lleva a cabo la provisionalización inmediata sin contacto con el antagonista en céntrica y en los movimientos de excursión. (Fig. 10)

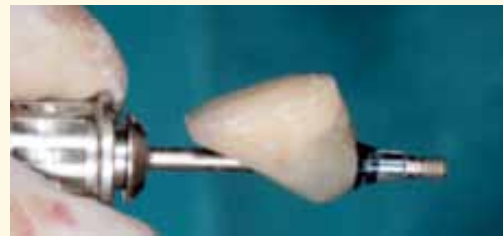

Fig. 10. Unidad provisional

Una vez colocado, se procede a un control radiográfico final. (Fig. 11)

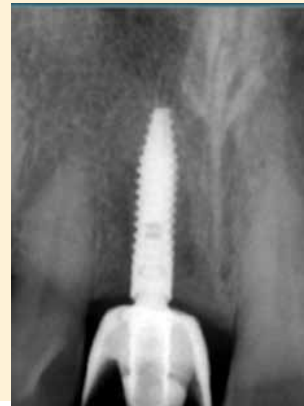


Fig. 11. Control radiográfico

Toma del injerto

Bajo anestesia local, con la aplicación del anestésico antes mencionado, se toma injerto de tejido conectivo del paladar del área superior izquierda (contralateral al sitio de colocación del implante); se levanta colgajo de espesor parcial y se extrae del fondo del colgajo un filete de tejido conectivo. (Figs. 12 y 13)

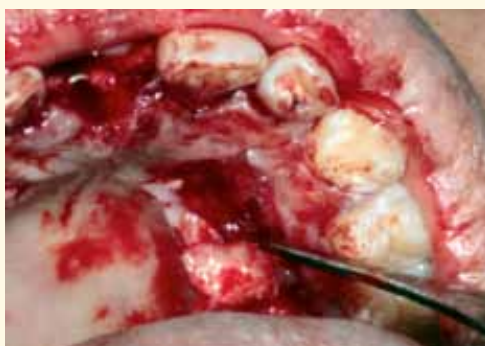


Fig. 12. Extracción de tejido conectivo

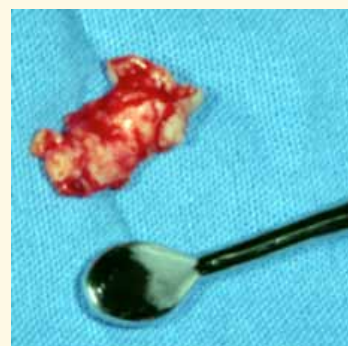

Fig. 13. Filete de tejido conectivo

Inmediatamente se cubre el paladar con una guarda oclusal, diseñada previamente para fines hemostáticos y de protección de la herida. (Fig. 14)

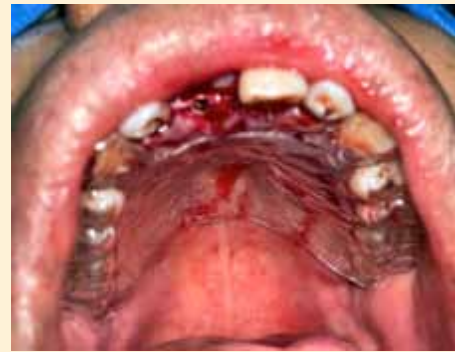

Fig. 14. Guarda oclusal en paladar

El injerto se coloca en el defecto vestibular y se fija con puntos de novosyn poliglactina 910, calibre 4-0 dentro del colgajo. (Figs. 15-17)

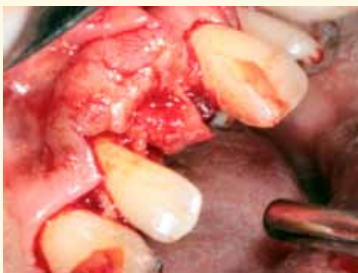
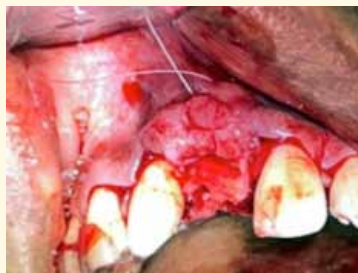
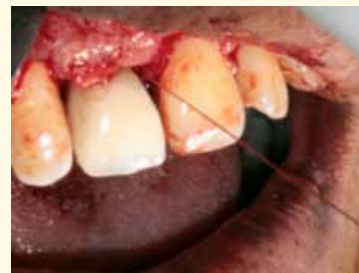Fig. 15. Colocación del injerto



Figs. 16 y 17. Sutura del injerto



Se reposiciona el colgajo, se asegura que reposa de manera pasiva, y se sutura con el mismo material. (Fig. 18)

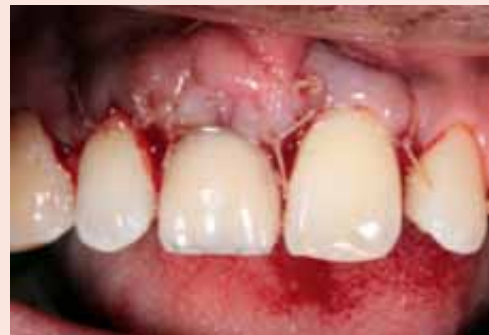

Fig. 18. Sutura del colgajo por vestibular

La sutura del colgajo se realizó con puntos simples de vestibular a palatino, antes que la sutura del paladar, para asegurar la vascularidad del injerto; y posterior a la sutura del colgajo se procede a suturar el paladar con seda negra 3-0 con puntos en X, como última maniobra quirúrgica. (Fig. 19)

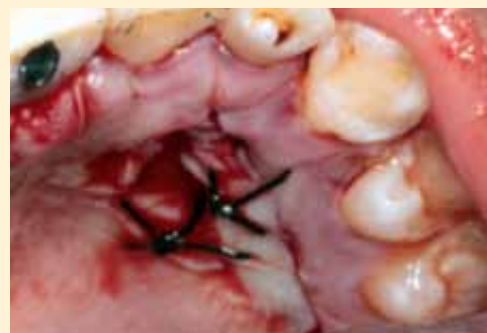

Fig. 19. Sutura del colgajo por palatino

Resultado

Se tomaron imágenes de control tanto del sitio de injerto como de la herida palatina.

A los 20 días

(Figs. 20 y 21)

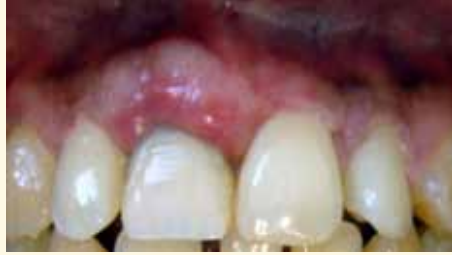

Fig. 20. Imagen vestibular

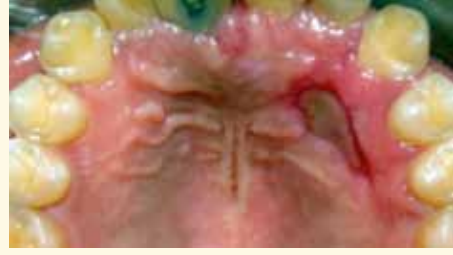
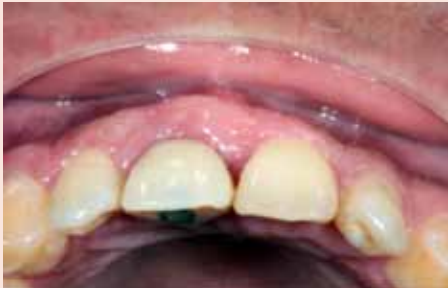
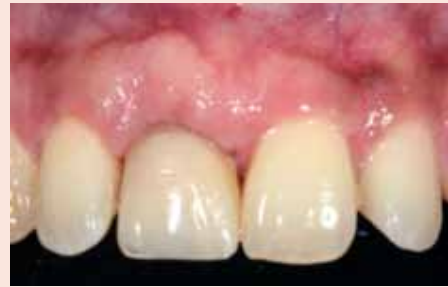Fig. 21. Imagen palatina

A a los 60 días

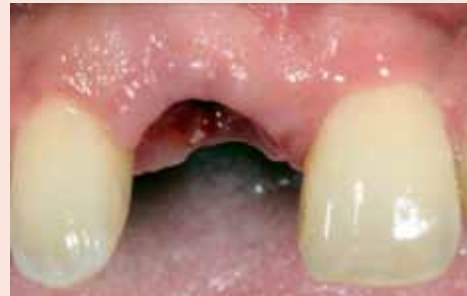Se observa un proceso de cicatrización óptimo y buen volumen. (Figs. 22-24)



Figs. 22



Figs. 23



Figs. 24

Se espera que en los primeros meses reduzca el tamaño del injerto, por lo que no preocupa que se vea más grueso que el diente adyacente. El paciente se encuentra en condiciones para recibir la prótesis definitiva. (Figs. 25 y 26)

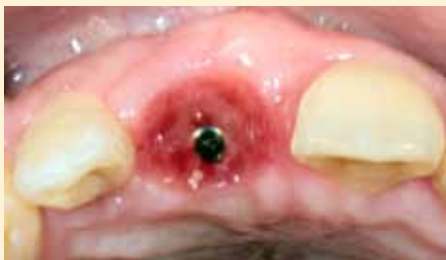

Fig. 25.

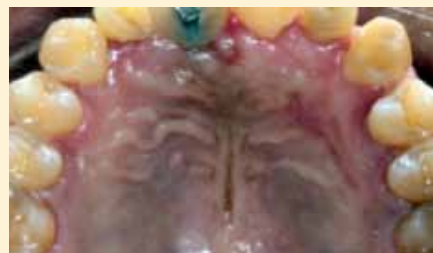

Fig. 26

Discusión

En este caso clínico se pudo comprobar y documentar que la colocación de un injerto de tejido conectivo, simultáneo a la colocación de un implante de diámetro reducido con la provisionalización inmediata en el sector anterior, es un tratamiento predecible y seguro.

Los casos de colapso vestibular con poca cantidad de encía queratinizada al injertarse con tejido conectivo, mejoran el biotipo periodontal y la estética, y brindan al paciente la oportunidad de salir del quirófano con un problema estético resuelto, aunque los autores recomiendan que este tratamiento lo realice un equipo multidisciplinario con experiencia en el área.

Una restauración sobre implante para que luzca naturalmente estética, depende no solo de la adecuada colocación del implante, sino de la reconstrucción de una arquitectura gingival que esté en armonía con el componente labial y facial.

Es indispensable valorar el biotipo periodontal antes de la colocación de los implantes para determinar la posibilidad de realizar procedimientos adicionales.

Conclusiones

La principal ventaja de esta técnica es la reducción significativa del tiempo del tratamiento y la necesidad inexistente de llevar una prótesis removible.

El injerto de tejido conectivo mejora las condiciones del biotipo periodontal, aumenta el volumen y confiere más resistencia al tejido gingival.

El implante de diámetro reducido se realizó para tener el mayor aprovechamiento óseo sin necesidad de hacer más procedimientos de regeneración.

La provisionalización inmediata en la zona anterior se efectuó para fines de confección de la arquitectura gingival y la estética.

Referencias bibliográficas

1. Andersen, E, Haanæs, H, Knutsen, B. Immediate loading of single-tooth ITI implants in the anterior maxilla: a prospective 5-year pilot study. *Clinical Oral Implants Research*, 2002;13(3):281-287.
2. Andersen, E, Saxegaard, E, Knutsen, BM, Haanæs, H.. A prospective clinical study evaluating the safety and effectiveness of narrow-diameter threaded implants in the anterior region of the maxilla. *Int J Oral & Maxillofac Implants*. 2001;16(2).
3. Buser, D, Martin, W, Belsler, U. Optimizing esthetics for implant restorations in the anterior maxilla: anatomic and surgical considerations. *Int J Oral & Maxillofac Implants*. 2004;19(7).
4. Chiapasco, M., Casentini, P. Horizontal bone-augmentation procedures in implant dentistry: prosthetically guided regeneration. *Periodontology* 2000, 2018;77(1):213-240
5. Gallucci, G, Bernard, J y Belsler, U. Tratamiento de pacientes completamente desdentados con restauraciones fijas implantosoportadas: tres casos consecutivos de carga inmediata simultánea tanto en maxilar como en mandíbula. *Int J Periodon Restor Dent*, 2005;25(1):27-37
6. Garcez Filho, J, Tolentino, L, Sukekava, F, Seabra, M, Cesar Neto, J, Araújo, M. Long-term outcomes from implants installed by using split-crest technique in posterior maxillae: 10 years of follow-up. *Clinical oral implants research*, 2015;26(3):326-331.
7. Grunder, U., Gracis, S., Capelli, M. Influence of the 3-D bone-to-implant relationship on esthetics. *International Journal of Periodontics and Restorative Dentistry*, 2005;25(2).
8. Hui, E., Chow, J., Li, D., Liu, J., Wat, P., Law, H. Immediate provisional for single-tooth implant replacement with Brånemark system: Preliminary report. *Clinical Implant Dentistry and Related Research*, 2001. 3(2), 79-86.
9. Jivraj, S., Chee, W. Treatment planning of implants in the aesthetic zone. *Brit dent J*. 2006;201(2):77-89.
10. Kan, J., Rungcharassaeng, K. Immediate placement and provisionalization of maxillary anterior single implants: a surgical and prosthodontic rationale. *Pract periodont aesthet dent* 2000. 12(9), 817-24.

11. Klein, M. O., Schiegnitz, E., Al-Nawas, B. Systematic review on success of narrow-diameter dental implants. *Internat Jo Oral Maxillofac Impl*, 2014. 29,43-54
12. Nappe, C, Donoso, F, Montoya, C, Vergara, Carmona, A. Desarrollo de sitio periimplantario mediante regeneración ósea guiada e injerto conectivo en el sector anterior. *Rev Clín Periodon Implantol Rehabil Oral*, 2014. 7(2), 101-107.
13. Ortega I., Suárez F., Galindo P., Torrecillas L., Monje, A, Catena, A., Wang, H. The influence of implant diameter on its survival: a meta-analysis based on prospective clinical trials. *Jo periodontol*, 2014. 2014;85(4), 569-580.
14. Papadimitriou, D. E., Friedland, B., Gannam, C., Salari, S., Gallucci, G. O. Narrow-diameter versus standard-diameter implants and their effect on the need for guided bone regeneration: a virtual three dimensional study. *Clinical implant dentistry and related research*. (2015. 17(6), 1127-1133.
15. Valentini, P., Abensur, D., Albertini, J. F., Rocchecani, M. Provisionalización inmediata de los implantes unitarios inmediatos en la zona estética: evaluación clínica. *Rev Intern Odontol Restaur Periodon* 2010. 14(1), 38-49.
16. Wöhrle, P. S. Single-tooth replacement in the aesthetic zone with immediate provisionalization: fourteen consecutive case reports. *Practical periodontics and aesthetic dentistry*, 1998;10(9):1107-14.
17. Zucchelli, G., Tavelli, L., McGuire, M. K., Rasperini, G., Feinberg, S. E., Wang, H., Giannobile, W. Autogenous soft tissue grafting for periodontal and peri-implant plastic surgical reconstruction. *JoI periodontol* 2020. 91(1), 9-16. Zühr, O., Schenk, G., Schoberer, U., Wachtel, H., Bolz, W., Hürzeler, M. B. Maintenance of the original emergence profile for natural esthetics with implant-supported restorations. *Quintess dent Technol*, 2002;25:144-154.
18. Zuiderveld, E., van Nimwegen, W., Meijer, H., Jung, R., Mühlemann, S., Vissink, A., Raghoobar, G. Effect of connective tissue grafting on buccal bone changes based on cone beam computed tomography scans in the esthetic zone of single immediate implants: A 1-year randomized controlled trial. *Jo Periodontol*, 2021;92(4):553-561