

Physical and clinical evaluation of bulls in two municipalities of the small coast of Guerrero, Mexico

Evaluación física y clínica de sementales bovinos en dos municipios de la costa chica de Guerrero, México

Núñez Martínez Guadalupe¹; Mendoza Núñez Mario Antonio¹; Sollano Mendieta Citlali Estefania¹; Rojas García Adelaido Rafael¹; Maldonado Peralta María de los Angeles¹; Sánchez Santillán Paulino¹; Bottini Luzardo María Benedicta¹

¹Universidad Autónoma de Guerrero. Cuajinicuilapa, Guerrero, México. C. P. 41940.

*Autor para correspondencia: mariabluzardo@yahoo.es

ABSTRACT

Objective: To evaluate the reproductive physical characteristics and general health of bulls in two municipalities of Costa Chica of Guerrero, Mexico.

Design/methodology/approach: The study was carried out in the municipalities of Ometepec and Cuajinicuilapa. Thirty bulls between 2 and 10 years of age were evaluated. In the physical reproductive and clinical examination were performed by direct observation, using ultrasound to evaluate attached reproductive glands and testicular parenchyma. Blood samples were taken to determine the blood profile. Descriptive statistics was used to present the results.

Results: The 86% of the bulls had adequate legs and feet as well as preputial length. Scrotal circumference was according to the age and breed of the animals. Testicular defects were showed for 30% of the bulls, the most common was hypoplasia and unilateral tumors of testicular parenchyma and epididymis, as well as calcifications of the testicular parenchyma. The 93% of the bulls had normal accessory genital glands. Clinically 24% of the bulls with signs suggestive of anaplasmosis were found. The 76% of the bulls, apparently healthy, presented monocytosis, thrombocytopenia and anemia.

Limitations on study/implications: the lack of knowledge of the producers about the need for a comprehensive evaluation of the bulls allows them to suffer from diseases without receiving any type of treatment, decreasing their reproductive efficiency.

Findings/conclusions: Most of the bulls evaluated had the minimum physical characteristics required, although the presence of anemia and respiratory diseases may have an indirect negative impact on the reproductive efficiency of the bulls.

Keywords: Bulls, Guerrero, physical evaluation, reproduction, clinical evaluation.



RESUMEN

Objetivo: Evaluar las características físicas reproductivas y la salud general de los sementales bovinos en dos municipios de Costa Chica de Guerrero, México.

Diseño/metodología/aproximación: Se evaluaron reproductiva y clínicamente 30 sementales, de entre 2 y 10 años. El examen reproductivo, se realizó por observación directa, empleándose ecografía para evaluar glándulas reproductivas anexas y el parénquima testicular. La evaluación clínica se realizó por medio del examen físico y perfil hemático. Se empleó estadística descriptiva para la presentación de los resultados.

Resultados: El 86% de los sementales tuvieron aplomos y largo prepucial adecuado, así como circunferencia escrotal acorde a la edad y raza de los animales. El 30% de los sementales presentaron defectos testiculares, siendo los más comunes, hipoplasia y tumores unilaterales de parénquima testicular y epidídimos, así como calcificaciones del parénquima testicular. El 93% de las glándulas anexas fueron normales. Clínicamente se encontró un 24% de los sementales con signos sugerentes a anaplasmosis. El 76% de los toros, aparentemente sanos, presentaron monocitosis, trombocitopenia y anemia.

Limitaciones del estudio/implicaciones: El desconocimiento de los productores sobre la necesidad de una evaluación integral de los sementales permite que éstos padezcan enfermedades que no son tratadas, disminuyendo su eficiencia reproductiva.

Hallazgos/conclusiones: La mayoría de los sementales evaluados tuvieron las características físicas mínimas requeridas, aunque la presencia de anemia y enfermedades respiratorias pueden tener incidencia negativa indirecta sobre la eficiencia reproductiva de los sementales.

Palabras clave: Toros, Guerrero, evaluación física, reproducción, evaluación clínica.

estrategia reproductiva empleada la monta natural, como en la mayoría de la ganadería en el área tropical (Vera *et al.*, 2015), por lo que es indispensable que el semental tenga una salud óptima (Olazaran *et al.*, 2014). Sin embargo, la evaluación andrológica no es un examen de rutina en la mayoría de las unidades de producción del estado de Guerrero.

En el presente trabajo se hipotetiza que la mayoría de los toros empleados como reproductores en dos municipios de la Costa Chica de Guerrero no cumplen con las características físicas mínimas para ser sementales y presentan deficiencias de salud. Siendo el objetivo del presente estudio determinar la aptitud reproductiva de sementales, en dos municipios de la Costa Chica de Guerrero, evaluando las características físicas y el estado general de salud.

MATERIALES Y MÉTODOS

Localización. El estudio se llevó a cabo en julio del 2018 en las comunidades de Tierra Blanca y la Cañada (16° 40' N y 98° 24' O) a una altitud de 240 m (Municipal, 2018) pertenecientes al municipio de Ometepec, Guerrero; y en la localidad de Cuajinicuilapa, municipio de Cuajinicuilapa, Guerrero, México (16° 08' N y 98° 23' O) a una altitud de 50 m (Guerrero, 2015).

Animales. Se evaluaron 30 machos *Bos indicus*, *Bos taurus* y sus cruces *Bos taurus* × *Bos indicus*, con edades comprendidas entre 2 y 10 años que son empleados como sementales. Para la evaluación los animales pasaron por una manga, siendo sujetos con prensa para facilitar su manejo. Al inicio de la evaluación al propietario de cada toro se le realizó

INTRODUCCIÓN

El macho constituye el 50% del rebaño, de él depende que las hembras gesten. En este sentido la evaluación física del toro, cobra especial importancia, ya que un toro con deficiencias en aplomos, y órganos genitales externos e internos, no continúa a la evaluación seminal (Alexander, 2015) y se descarta como reproductor dependiendo de la gravedad de su situación. La evaluación física puede ir más allá de las características de conformación corporal y ampliarse a la evaluación de la salud general del macho, que además de incluir el diagnóstico de enfermedades reproductivas, es necesaria la determinación de enfermedades infecciosas y no infecciosas (Boggio-Devicenzi, 2007). Sin embargo, la evaluación de la salud general es poco frecuente o simplemente no se realiza, subvalorando el efecto que pueda tener sobre el potencial reproductivo del macho (Das *et al.*, 2010).

En el estado de Guerrero, la producción bovina se basa en el sistema de cría con venta de becerros para la engorda (Escobedo y García, 2002), siendo la

una encuesta para determinar el fin zootécnico de sus unidades de producción y la frecuencia con la que evaluaban la salud general de los machos, así como la evaluación física y reproductiva.

Evaluación reproductiva. Características físicas evaluadas. El examen físico de los sementales se realizó por evaluación directa de la característica que se deseaba evaluar empleando la metodología descrita por Silva (1989). El parénquima testicular y glándulas reproductivas anexas se evaluaron, empleando ecografía, según la metodología descrita por Momont y Checurea (2015).

Visión. Se evaluó si los sementales presentaban reducción de la capacidad de visión, observando la presencia de lesiones en los ojos como nubes, conjuntivitis, inicio de tumores (cáncer), o ceguera.

Condición corporal (CC). La CC se evaluó utilizando criterios visuales estandarizados, empleando una escala de uno a nueve donde 1 es un animal emaciado y 9 en un animal obeso (Ayala-Burgos et al., 1998).

Miembros anteriores y posteriores. Se observó que el desplazamiento del toro fuera libre sin signos de cojeras o dolor e impedimento al caminar (traslape de manos a pies o pisar muy en corto y/o abierto (Charcot, 1999; Silva, 1989).

Se emplearon las imágenes de las Figuras 1 y 2 como parámetros de referencia para la evaluación de los miem-

bros anteriores y posteriores respectivamente.

Examen de órganos genitales. Prepucio y pene. El largo del prepucio se evaluó visualmente, siendo el largo ideal el que no sobrepasa la línea del corvejón (Silva, 1989). Mediante inspección visual se determinó la presencia de lesiones, cicatrices o inflamación en el pene y mucosa prepucial.

Testículos. Se evaluó la apariencia general del escroto en busca de laceraciones, heridas o cambios de coloración. Posteriormente se determinó la simetría testicular, siguiendo los parámetros señalados por Silva (1989). La circunferencia escrotal se midió empleando un testímetro y tomada de la parte más ancha de los testículos (Charcot, 1999).

Para evaluar el parénquima testicular y los epidídimos se empleó un

ecógrafo Chison Eco 5, con transductor lineal transrectal de 6.5 MHz. Las glándulas reproductivas anexas, próstata, glándulas vesiculares y bulbouretrales, también fueron evaluadas empleando ecografía, midiendo el tamaño de cada una (ancho y largo), presencia de tumores o inflamación (Alexander, 2015).

Evaluación clínica. La evaluación clínica se realizó por medio del examen físico y hematológico.

Examen físico. En el examen físico se midieron constantes fisiológicas como, temperatura, frecuencia cardíaca, frecuencia respiratoria, tiempo de llenado capilar, movimientos ruminales y coloración de las mucosas.

Biometría hemática. Se tomaron muestras sanguíneas de 29 sementales. Las muestras fueron tomadas de vena coccígea en tubos vacutainer con EDTA como anticoagulante, para la obtención de sangre completa. Una vez obtenida la sangre, se dejó reposar a temperatura ambiente durante 15 minutos para posteriormente conservarlas a 5 °C hasta su procesamiento en el laboratorio de la Facultad de Medicina Veterinaria y Zootecnia N° 2.

Análisis de resultados. Los resultados obtenidos fueron descritos empleando estadística descriptiva, gráficos y cuadros.

RESULTADOS Y DISCUSIÓN

El sistema de producción fue determinado como doble propósito. La composición racial de los sementales

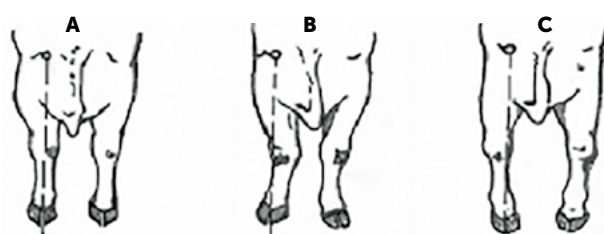


Figura 1. A) Aplomos anteriores normales, B) cerrado de rodillas, C) cerrados de manos.

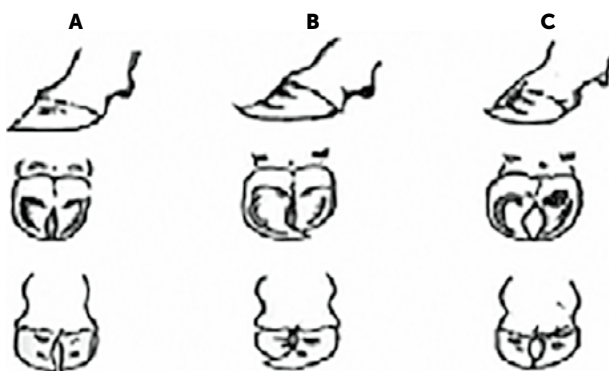


Figura 2. Pisada (conformación de pezuñas) A) adecuada, B) cerrada, C) abierta.

evaluados fue de 23% cebú (Brahman, Sardo Negro y Gyr), 47% *Bos taurus* (Pardo Suizo, Simbrah) y 30% toros mestizos *Bos indicus* × *Bos taurus* (Pardo Suizo por cebú). Los sementales evaluados presentaron condición corporal satisfactoria siendo mayor o igual a 5 puntos lo que es indicativo de una buena alimentación (Ayala-Burgos, 1998).

La presencia de sementales cruzados *Bos indicus* × *Bos taurus* es común en los sistemas doble propósito. Vila-boa-Arroniz et al. (2009) reportan este patrón racial en el 80% de las unidades de producción doble propósito en Papaloapan, Veracruz. Por el contrario en el estado de Chiapas se reporta que el 77% de los sementales empleados en unidades doble propósito son *B. taurus* y sólo el 9.4% cruza *B. indicus* × *B. taurus*. Esta diferencia podría responder al objetivo de incrementar la producción de leche, ya que en Chiapas los sementales *B. taurus* empleados son mayoritariamente de la raza Holstein (Camacho et al., 2017).

Por el contrario en el estado de Guerrero la ganadería está orientada a la producción de becerros para engorda y la leche sólo constituye el ingreso diario para el mantenimiento del hato, por lo que toros cruzados o puros con aptitud cárnica, resultan la mejor opción para el productor (Escobedo y García, 2002). Similares resultados fueron reporta-

dos por Jiménez y Merino (2017) en los municipios limítrofes del estado de Oaxaca y Guerrero.

En cuanto a la conformación de aplomos, pisada, largo prepucial, consistencia y conformación testicular, la mayoría de los toros tuvo un resultado satisfactorio (Cuadro 1). Las características físicas como conformación de los miembros anteriores y posteriores, así como la conformación del prepucio, no son extensamente estudiadas, por lo que no se encontró en la literatura científica consultada estudios con los que se puedan comparar los resultados obtenidos.

Cuadro 1. Evaluación de las características físicas de sementales en los municipios de Ometepec y Cuajinicuilapa, Guerrero.

Características	Adecuada %	Inadecuado %
Aplomos	62	38
Pisada	83	17
Largo prepucial	86	14
Testículos		
Consistencia	86	14
Conformación testicular	69	31

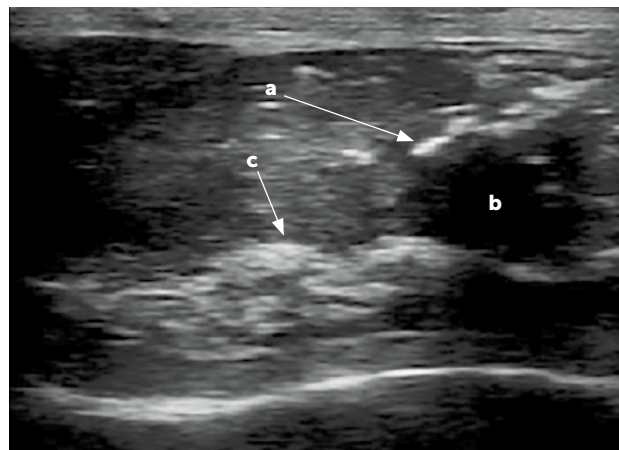


Figura 3. Parénquima testicular de machos empleadas como sementales. a) Mineralización; b) Quiste, c) Tumor.

Los testículos son el órgano productor de espermatozoides. A la palpación, la mayoría de los sementales mostraron testículos con una consistencia firme, sin presencia de endurecimientos, inflamación o edemas. El 14% restante presentó calcificaciones, tumoraciones y quistes en el parénquima, lo cual fue corroborado a través de ecografía (Figura 3) y 20% quiste en la cola del epidídimo (Figura 4).

Fuentes y Castillo (2005) indican que cualquier defecto en la conformación testicular es un indicador de lesiones, anomalías o enfermedades testiculares que pudo haber padecido el animal. Monina et al. (2000) señalan que las anomalías en la simetría testicular, pueden atribuirse músculos más desarrollados en el lado derecho del abdomen que indirectamente tiran de la médula testicular, elevando así el testículo derecho más que el izquierdo o viceversa. Silva (1989) establece que todas estas alteraciones afectan en mayor o menor grado la funcionalidad testicular y también menciona que una mala conformación testicular puede provocar cierto grado de subferti-

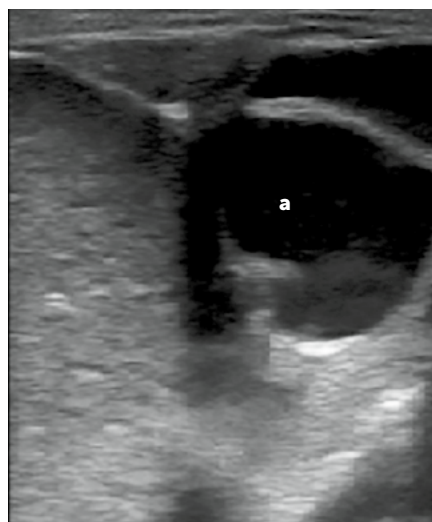


Figura 4. Quiste en la cola del epidídimo (a).

dad, descartando a los toros para su uso como sementales. Al igual que la presencia de puntos hiperecocios en el parénquima testicular, producto de la microcalcificación, mostrando degeneración del parénquima testicular (Mahmood et al., 2016).

Por su parte la presencia de tumores en el epidídimo puede causar dificultad en la maduración espermática y obstrucción de la salida de los mismos, por lo que este tipo de afecciones son motivo de descarte del semental (Momont y Checura, 2015).

La circunferencia escrotal varió con respecto a la edad y raza. Se observó que los animales *Bos indicus* y los mestizos y *Bos indicus* x *Bos taurus* con edad de dos años, tuvieron una circunferencia escrotal menor a los sementales *Bos taurus* de la misma edad, sin embargo, esta diferencia no se observó en animales entre 3 y 6 años (Cuadro 2). Similares resultados fueron encontrados por Orantes y Vilaboa (2010) en sementales evaluados en el estado de Chiapas.

Se ha establecido que los toros *Bos indicus* tienen un desarrollo corporal y testicular menor y más tardío en comparación con los toros *Bos taurus* o sus mestizos. Sin embargo esta diferencia desaparece en animales adultos (Vera et al., 2015). La circunferencia escrotal es una característica reproductiva de suma importancia en la evaluación de los sementales, dado que el tama-

Cuadro 2. Circunferencia escrotal de sementales evaluados en los municipios de Ometepec y Cuajinicuilapa, Guerrero, México.

RAZA	Edad (años)		
	2	3 a 6	≥6
<i>Bos indicus</i>	27 - 32 cm	36 - 39 cm	
<i>Bos taurus</i>	31 - 39 cm	37 - 44 cm	37 - 41 cm
<i>Bos indicus</i> x <i>Bos taurus</i>	29 - 35 cm	37 - 40 cm	50 cm

ño testicular está relacionado con la fertilidad del macho y de la hembra (Alexander, 2015; Páez-Barón y Corredor-Camargo, 2014).

Glándulas anexas.

El 93% de los sementales tuvieron glándulas anexas adecuadas. El restante 7% de los sementales presentaron hiperplasia de las glándulas vesiculares y bulbouretrales. La glándulas accesorias pueden ser afectadas por agentes patógenos como bacterias, lo cual exige realizar un cultivo y un estudio histopatológico, siendo poco frecuente el hallazgo de patologías en las mismas (McEntee, 1990), lo cual coincide con la baja cantidad de toros que presentaron algún problema en las glándulas anexas, en el presente estudio.

Evaluación clínica. En el Cuadro 3 se muestra los resultados del examen físico y biometría hemática. El 24% de los sementales se mostraba enfermo, encontrándose que padecían neumonía, dermatitis causadas por garrapatas, anemia y fiebre (39.4 a 39.8 °C). Tres de estos siete sementales presentaron anemia, monocitosis y trombocitopenia, indicativo de baja concentración de plaquetas y eritrocitos; lo cual puede estar dado por un patógeno rickettsial intraeritrocítico transmitido por garrapatas que causa la anaplasmosis bovina (Muñoz et al., 2014).

El resto de los bovinos examinados, 74% sanos a primera vista, de los cuales el 69% presentó reflejo tusígeno positivo, el 20% presentó monocitosis con trombocitopenia,

Cuadro 3. Evaluación clínica de sementales en los municipios de Ometepec y Cuajinicuilapa, Guerrero.

No. de animales/(%)	Examen físico	Biometría hemática			
		Anemia	Monocitosis	Trombocitopenia	Linfocitosis
2 (7%)	Neumonía+DPG				
2 (7%)	Neumonía+DPG		*		*
3 (10%)	Neumonía+DPG	*	*	*	
9 (31%)	Aparentemente sanos: RTP+DPG				
4 (14%)	Aparentemente sanos: RTP+DPG	*	*		
6 (20%)	Aparentemente sanos: RTP+DPG		*	*	
1 (4%)	Aparentemente sanos: RTP+DPG	*	*	*	
1 (4%)	Papilomatosis		*		*
1 (4%)	Lipomas		*		*
Total		8 (28%)	18 (62%)	9 (31%)	4 (14%)

RTP: Reflejo tusígeno positivo; DPG: Dermatitis por piquete de garrapata.

el 14% anemia y monocitosis; el 4% anemia, monocitosis y trombocitopenia. Es importante enfatizar que, aunque los bovinos se observen físicamente sanos, pueden presentar alteraciones subclínicas, indicativas de alguna enfermedad. El hecho de que existiera un porcentaje alto de trombocitopenia (24%) y un 18% de anemia en los animales aparentemente sanos, además de la dermatitis por piquete de garrapata, sugiere que estos animales podrían estar cursando por una infección de anaplasmosis (Min-goo *et al.*, 2018). Estudios más profundos son necesarios para corroborar la presencia de *Anaplasma* spp. Así, aquellas razones responsables de los cambios clínicos encontrados constituyen un factor de riesgo que podría afectar negativamente la eficiencia reproductiva del macho.

Es necesario señalar que la totalidad de los productores desconocían la deficiente salud de los sementales, porque no realizan evaluaciones periódicas de la salud de éstos.

La deficiencias de salud, sin duda alguna, podrían ocasionar disminución en la eficiencia reproductiva del macho, lo que el productor compensa con la adquisición de más sementales (Orantes y Vilaboa, 2010) incrementando los gastos de producción.

Los resultados obtenidos en el presente estudio permiten sugerir la necesidad de incluir una evaluación clínica rutinaria a los sementales, para detectar patologías que puedan causar de forma indirecta, disminución en el desempeño reproductivo del macho.

CONCLUSIONES

La mayoría de los sementales evaluados en dos municipios de la Costa Chica de Guerrero sí presentaron las características físicas mínimas para ser utilizados como sementales. Sin embargo, padecían de problemas respiratorios e infecciones no diagnosticados que podrían afectar indirectamente su eficiencia reproductiva.

LITERATURA CITADA

- Alexander, J. (2015). Evaluation of Breeding Soundness: The Physical Examination. En R. Hopper (Ed.), *Bovine Reproduction* (pp. 64-67). Mississippi.
- Ayala-Burgos, A., Honhold, R., Delgado, R., & Magaña, J. (1998). A visual condition scoring scheme for *Bos indicus* and crossbred cattle. *In: Dual purpose cattle research*. En J. Anderson, S. Wadsworth (Ed.), *Proceeding of an international workshop* (p. 1998). Mérida, México.
- Boggio-Devicenzi, J. (2007). Evaluación de la Aptitud Reproductiva Potencial y Funcional del Toro. En J. Boggio-Devicenzi (Ed.) (pp. 1-26) Santiago de Chile.
- Camacho, J., Cervantes, F., Palacios, M., Vargas, A., & Ocampo, J. (2017). Especialización de los sistemas productivos lecheros en México: la difusión del modelo tecnológico Holstein. *Specialization of dairy production systems in Mexico: Diffusion of Holstein technological model*. *Revista Mexicana de Ciencias Pecuarias*, 8(3), 259-268.
- Charcot, J. (1999). Guía práctica para seleccionar un semental bovino de carne. (CONARGEN, Ed.). México, D.F.: CONARGEN.
- Das, S., Bhuiyan, A. K. F. H., Begum, N., Habib, M. A., & Arefin, T. (2010). Fertility and parasitic infestation of Red Chittagong cattle. *The Bangladesh Veterinarian*, 27(2), 74-81.
- Escobedo, J. C., & García, R. (2002). Caracterización de la producción de bovinos de doble propósito en Guerrero, México. *In Análisis de la Cadena de Comercialización de Bovinos de Doble Propósito en Guerrero*, (pp. 1-5). México Acapulco.
- Fuentes, H.E.G. & Castillo, M.U.E. (2005). Evaluación de la aptitud reproductiva de los toros en la finca. Zamorano, Bonito Oriental, departamento de Colón, Honduras. Tesis de Grado Académico de Licenciatura. Universidad Zamorano. Honduras.
- Guerrero, G. del E. de. (2015). Enciclopedia del estado de Guerrero. Retrieved from <http://siglo.inafed.gob.mx/enciclopedia/EMM12guerrero/municipios/12023a.html>
- Jiménez, D., & Merino, J. (2017). Caracterización de las unidades de producción bovina en los municipios San Juan Cacahuatepec y San Pedro Amuzgos, del estado de Oaxaca. Universidad Autónoma de Guerrero.
- Mahmood, K., Ahmad, N., Akhtar, N., & Ali, S. (2011). Ultrasound imaging of testes and epididymides of normal and Infertile breeding bulls. *Pakistan Veterinary Journal*, 31(04), 345-350.
- McEntee, K. (1990). *Reproductive Pathology of domestic mammals*. Boston: C. University, Ed..
- Min-goo, S., Ouh, I., Lee, S., Son, U., Geraldino, P. J. L., Rhee, M. H., & Kwak, D. (2018). Serological detection of antibodies against *Anaplasma* spp. in cattle reared in the Gyeongsangbuk-do, Korea. *Korean Journal Parasitology*, 56(3), 287-290.
- Momont, H., & Checura, C. (2015). Ultrasound evaluation of the reproductive tract of the bull. En R. Hopper (Ed.), *Bovine Reproduction* (pp. 80-91). Ames, Iowa.
- Monina, M., Heritier, J., Della, J., Croce, M., Galetti, E., Ierace, A., Véspoli, M. (2000). Evaluación ultrasonográfica de las gonadas del toro. *Ciencia Veterinaria Facultad de Ciencias Veterinarias*, 2, 91-102.
- Morata Alba, J., & Beltrán Catalá, P. (2016). ¿Qué significa una calcificación intratesticular? *Revista Pediátrica Atención Primaria*, 18, 97-99.
- Municipal, H. A. (2018). "Ometepec, Somos todos." Retrieved from <http://www.ometepec.gob.mx/wp-content/uploads/2017/01/ATLAS-MUNICIPAL-DE-RIESGO.pdf>
- Muñoz, T., Ayora, P., & Jiménez, V. (2014). Prevalencia de anaplasma marginales mediante extendidos sanguíneos en el cantón Zamora, Provincia de Zamora Chichipe. *Centro de Biotecnología*, 3(1), 44-51.
- Olazarán, S., Rosete, J., Zárate, J., Ríos, A., Fragoso, A., & Granados, L. (2014). Estado reproductivo de sementales bovinos en sistemas de pastoreo en clima tropical. *INIFAP*.

- Orantes, M., & Vilaboa, J. (2010). Evaluación de sementales bovinos en el programa "Ganado Mejor" de la región centro de Chiapas. *Quehacer Científico en Chiapas*, 1, 34–38.
- Páez-Barón, E., & Corredor-Camargo, E. (2014). Evaluación de la aptitud reproductiva del toro. *Ciencia y Agricultura*, 11(2), 49–59.
- Silva, C. (1989). Evaluación de Sementales Bovinos en el Trópico. (pp. 45-68). Mérida: Universidad Autónoma de Yucatán.
- Vera, H., Vila, A., Jiménez, H., Álvarez, H., De la Torre, J., Gutiérrez, C., ...& Ruíz, H. (2015). Estado del arte sobre investigación e innovación tecnológica en ganadería bovina tropical. En E. González Padilla & J. Dávalos Flores (Eds.), *Libro Técnico* (pp. 153). México: REDGATRO CONACYT.
- Vilaboa-Arroniz, P., Díaz-Rivera, P., Ruíz-Rosado, O., Platas-Rosado, D., González-Muñoz, S., & Juárez-Lagunes, F. (2009). Caracterización socioeconómica y tecnológica de los agroecosistemas con bovinos de doble propósito de la región del Papaloapan, Veracruz, México. *Tropical and Subtropical Agroecosystems*, 10, 53-62.

